Rev. Otorrinolaringol. Cir. Cabeza Cuello 2018; 78: 426-430

Enfermedad de Rosai-Dorfman con compromiso laríngeo: A propósito de un caso

Rosai-Dorfman disease with laryngeal involvement: About a case

Pablo Cabello E[1], Pablo Villarroel[1], M. José Poblete V[2], Rodrigo Cabezón A[3].

RESUMEN

La enfermedad de Rosai-Dorfman (ERD) o histiocitosis sinusal con linfadenopatía masiva es una enfermedad infrecuente, de etiología desconocida caracterizada por linfadenopatías cervicales masivas bilaterales. El compromiso extraganglionar puede ocurrir en diferentes sitios, incluida la vía aérea, en la cual la localización nasosinusal es la más frecuente, pero puede comprometer también otros sitios de la vía aérea superior. Dentro de éstos, el compromiso laríngeo es muy poco frecuente. Se presenta el caso de una paciente de 82 años con antecedentes de ERD localizada en los ganglios linfáticos cervicales en remisión espontánea, que desarrolló posteriormente una obstrucción subaguda de las vías respiratorias. La tomografía computarizada y la nasofaringolaringoscopía mostraron lesiones subglóticas que obstruían severamente las vías respiratorias. Se realizó una traqueostomía de emergencia y biopsia de las lesiones, confirmando el diagnóstico de ERD extranodal.

Palabras clave: *Enfermedad de Rosai-Dorfman; histiocitosis sinusal con linfadenopatía; estenosis laríngea; obstrucción de la vía aérea.*

ABSTRACT

Rosai-Dorfman disease or sinus histiocytosis with massive lymphadenopathy is a rare disease of unknown etiology characterized by bilateral massive cervical lymphadenopathy. Extranodal involvement can occur in different sites including airway where nasosinusal involvement is common but this disease may occur in other sites of the upper airway. Laryngeal involvement is rare. We present the case of an 82-year-old female patient with a history of Rosai-Dorfman disease located in cervical lymph nodes in spontaneous remission that subsequently develops airway obstruction. Computed tomographic scan and nasopharyngolaryngoscopy showed subglottic lessons that severely obstructed the airway. Emergency tracheotomy and biopsy were performed, confirming the diagnosis of extranodal RDD. Patient was observed and tracheostomy was maintained with good tolerance.

Key words: *Rosai-Dorfman disease; sinus histiocytosis with lymphadenopathy; laryngeal stenosis; airway obstruction.*

[1] Médico Departamento Otorrinolaringología, Hospital Clínico Pontificia Universidad Católica de Chile, Santiago, Chile.

[2] Interna de Medicina, Facultad de Medicina Pontificia Universidad Católica de Chile, Chile.

[3] Otorrinolaringólogo, Departamento Otorrinolaringología, Clínica Las Condes, Santiago, Chile.

Recibido el 4 de abril, 2018. Aceptado el 3 de agosto, 2018.

INTRODUCCIÓN

La enfermedad de Rosai-Dorfman (ERD) o histiocitosis sinusal con linfadenopatía masiva es una enfermedad poco frecuente que pertenece a la familia de las histiocitosis, caracterizada por la presencia de linfadenopatías masivas bilaterales indoloras, que pueden estar asociadas a compromiso extraganglionar[1]. Su distribución a nivel mundial no muestra una ubicación geográfica preferencial y su incidencia es mayor en niños y jóvenes[2].

Reportamos el caso de una paciente con ERD con compromiso ganglionar y extranodal a nivel laríngeo, que se presenta con obstrucción subaguda de la vía aérea.

Los autores declaran no tener conflictos de interés.

CASO CLÍNICO

Este reporte de caso clínico cuenta con la aprobación del Comité Ético Científico de la Facultad de Medicina de la Pontificia Universidad Católica de Chile.

Presentamos el caso de una mujer de 82 años con antecedente de ERD localizada en ganglios linfáticos cervicales y diagnosticada el año 2014, que evolucionó con remisión espontánea y estuvo asintomática durante casi 2 años. La paciente consultó en el servicio de urgencia por disnea y estridor de tres días de evolución, rápidamente progresivos. Mediante nasofaringolaringoscopía flexible se observaron lesiones mamelonadas en la cavidad nasal, la rinofaringe y la subglotis, que determinaban a este último nivel un compromiso crítico de la vía aérea (Figura 1).

La tomografía computarizada (TC) informó la presencia de linfoadenopatías cervicales bilaterales de hasta 3 cm que comprometían los grupos I al V, además de un engrosamiento parietal irregular a nivel de la glotis y la subglotis, el que determinaba una disminución significativa del lumen de la vía respiratoria a este último nivel (Figura 2).

Se realizó una traqueostomía de emergencia con paciente vigil y se obtuvieron muestras de

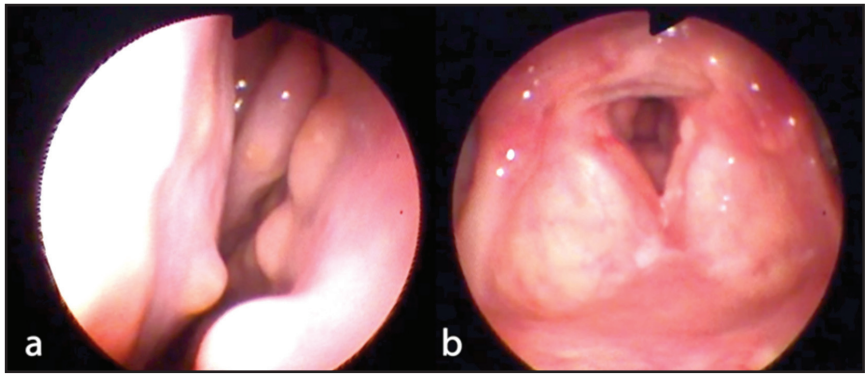

Figura 1. (a) Imagen endoscópica de fosa nasal derecha mostrando lesiones mamelonadas múltiples en tabique y cornete inferior. (b) Se observan lesiones subglóticas que determinan disminución significativa del lumen de vía aérea.

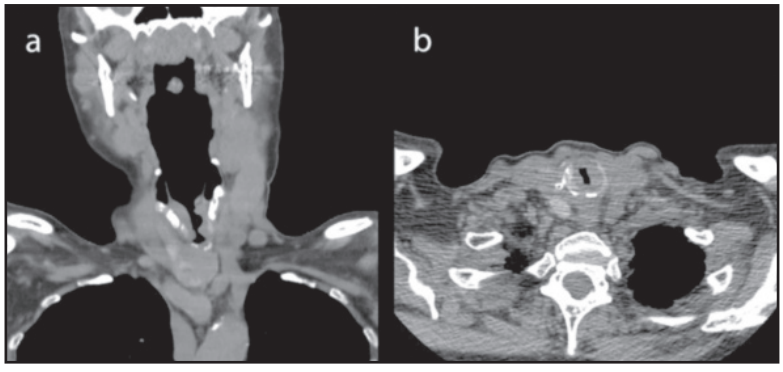

Figura 2. TC de cuello sin uso de medio de contraste. Corte coronal (a) y axial (b). Se observa engrosamiento irregular de paredes laríngeas a nivel de glotis y subglotis con disminución significativa del lumen de la vía respiratoria. Adicionalmente se observan linfoadenopatías cervicales bilaterales.

tejido para biopsia de la rinofaringe y la subglotis. Los hallazgos histopatológicos e inmunohistoquímicos (CD68 + y S100 +) fueron compatibles con una histiocitosis intrasinusoidal con fenómeno de emperipolesis, lo que sugirió el diagnóstico de una ERD con compromiso extranodal (Figura 3).

Las alternativas terapéuticas fueron evaluadas en conjunto con la unidad de hemato-oncología. Finalmente, debido a la edad avanzada de la paciente, la inexistencia de tratamientos curativos específicos definitivos, las posibles complicaciones de los tratamientos existentes (cirugía, quimioterapia, radioterapia) y las preferencias de la paciente, se decidió mantener una traqueostomía definitiva y controles periódicos en forma ambulatoria.

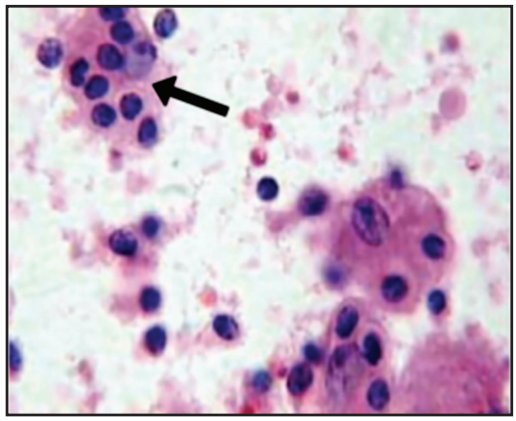

Figura 3. Corte histológico de lesión subglótica que muestra macrófagos atípicos, grandes, con células intracitoplasmáticas, fenómeno conocido como emperipolesis (tinción HE, x 200).

DISCUSIÓN

La histiocitosis sinusal con linfoadenopatía masiva fue descrita por Juan Rosai y Ronald F. Dorfman en 1969 a partir de una serie de casos de pacientes con linfoadenopatías masivas en la región cervical[3]. La forma clásica de la enfermedad afecta principalmente a los ganglios linfáticos cervicales, aunque también puede asociarse a compromiso axilar, inguinal, mediastínico y retroperitoneal[1,4]. El compromiso extranodal se describe en el 43% de los casos, siendo la piel, los tejidos blandos, las vías respiratorias superiores, los huesos, los ojos y el tejido retroorbital los sitios más frecuentemente comprometidos[5]. El compromiso de cabeza y cuello ocurre en hasta el 75% de los casos[6].

En el análisis histológico de los ganglios linfáticos comprometidos, se describe la presencia de dilatación de los senos con fibrosis capsular y pericapsular en etapas tempranas, lo que progresa a la pérdida de la arquitectura normal en etapas avanzadas de la enfermedad[4]. El diagnóstico requiere la presencia de histiocitos, en los que se observa un núcleo grande, pálido y de forma redonda u ovalada. Su citoplasma es claro y generalmente con emperipolesis (presencia de células viables, en este caso hematopoyéticas, dentro de otra célula)[1,4]. Es importante mencionar que la emperipolesis no es exclusiva de la ERD, por lo que se puede observar en otras enfermedades, tales como linfoma de Hodgkin y no Hodgkin, enfermedades mieloproliferativas, síndromes mielodisplásicos, mieloma múltiple, neuroblastoma y el rabdomiosarcoma[7]. La microscopía electrónica de transmisión en la ERD demuestra la ausencia de partículas virales o bacterias intracitoplasmáticas, pudiendo revelar la presencia a nivel intracelular de glóbulos rojos, linfocitos o células plasmáticas[4,8-10]. Los histiocitos en la ERD corresponden a macrófagos positivos para S100, fascina, CD68, CD14, HLA-DR, CD163 y negativos para CD1a y CD207, con características de un macrófago funcionalmente activado que es diferente a otros tipos de células dendríticas tales como células foliculares, interdigitantes y de Langerhans[1,2]. Hasta el momento no ha sido posible definir una etiología clara para esta enfermedad, existiendo teorías sobre un posible origen infeccioso o genético, pero sin un resultado definitivo.

Desde el punto de vista clínico, la forma clásica de la ERD se manifiesta por linfoadenopatías cervicales masivas bilaterales indoloras, que pueden estar asociadas a fiebre y sudoración nocturna[3]. Ocasionalmente, pueden estar presentes linfadenopatías axilares e inguinales más pequeñas, lesiones cutáneas maculopapulares no dolorosas y lesiones óseas escleróticas[4,11]. En el estudio de laboratorio se puede encontrar una elevación de la velocidad de eritrosedimentación, una hipergammaglobulinemia con reversión de la relación albúmina/globulina y leucocitosis[4].

En el estudio imagenológico mediante TC, las lesiones de la ERD presentan refuerzo con uso del medio de contraste. El compromiso extranodal de la vía aérea se observa principalmente a nivel de los senos paranasales, habitualmente con afectación maxilar y etmoidal. Las imágenes de resonancia

magnética generalmente son isointensas en T1, hipointensas en T2 y refuerzan con el uso de gadolinio. En el estudio con técnicas de medicina nuclear se observa un aumento de la captación en la cintigrafía con galio y en el PET con 18F-FDG, mostrando altos *standard uptake values* en este último examen, incluso mayores que los observados en lesiones malignas, aunque sin un valor especifico[12,13].

En cabeza y cuello, la ERD puede comprometer uno o más sitios. Los sitios afectados con mayor frecuencia son las vías respiratorias superiores, la órbita y las glándulas salivales[14]. También se ha descrito compromiso del oído externo, medio e interno, el que puede estar asociado a hipoacusia conductiva o neurosensorial[6,15]. Las manifestaciones intracraneales generalmente afectan a la duramadre, aunque también pueden comprometer otras estructuras del sistema nervioso central[12]. El compromiso del árbol respiratorio puede manifestarse con obstrucción nasal, epistaxis, rinitis, disnea, disfagia, disfonía y estridor. En Chile ha sido reportado un caso de ERD con compromiso rinosinusal de difícil manejo[16]. La localización laríngea presentada en este caso clínico es rara, siendo éste el segundo reporte de compromiso subglótico en nuestro país[17]. Los síntomas a nivel laríngeo son derivados de la alteración de la motilidad de las cuerdas vocales o por la obstrucción de la vía aerodigestiva (VAD). En ocasiones puede ocurrir una obstrucción significativa de la vía aérea y requerir tratamiento con traqueostomía[18-20]. En el caso clínico presentado, la paciente tenía el diagnóstico previo de ERD con compromiso nodal, la cual había presentado un curso estable y tendiente a la remisión. Sin embargo, la enfermedad mostró una reactivación y rápida progresión, evidenciándose compromiso nasal, rinofaríngeo y subglótico al momento de nuestra evaluación, con esta última localización determinando la sintomatología obstructiva subaguda que requirió el manejo de urgencia. Considerando que el compromiso de la VAD no es infrecuente, todos los pacientes con ERD deberían tener una evaluación otorrinolaringológica al momento del debut de su enfermedad. En caso de existir compromiso de VAD debe realizarse un seguimiento en el tiempo, ya que a pesar que la evolución de la ERD tiende a la estabilidad o remisión[20], en nuestro caso se demuestra una rápida progresión que incluso puso en riesgo la vida de la paciente.

No existe hasta el momento un tratamiento específico y definitivo para la ERD. El uso de corticoides sistémicos, quimioterapia, radioterapia o cirugía ha sido reportado en el caso de lesiones que podrían producir compromiso orgánico grave[21]. En el caso de lesiones que comprometen las vías respiratorias, las opciones de tratamiento han incluido la resección quirúrgica o con láser de CO_2 de las lesiones, uso de corticoides sistémicos o isotretinoína[22-25]. Sin embargo, la resección de las lesiones presenta una alta tasa de recurrencias[16]. Dado que el curso natural de la enfermedad tiende a ser estable o hacia la remisión espontánea se prefiere la observación en pacientes asintomáticos[20].

CONCLUSIÓN

La ERD es una causa poco frecuente de linfadenopatía cervical, con un curso insidioso, pero generalmente benigno. Entre las manifestaciones extranodales, el compromiso laríngeo es muy infrecuente, pero la localización subglótica, como en nuestro caso, puede causar una obstrucción de las vías respiratorias potencialmente mortal y que requiere procedimientos de emergencia. En consecuencia, los pacientes con este diagnóstico deben ser manejados en un enfoque multidisciplinario en el cual el otorrinolaringólogo es parte fundamental. Dado que no existen guías basadas en evidencia para esta enfermedad, sugerimos una evaluación otorrinolaringológica al momento del debut de la enfermedad y seguimiento cada seis meses en los dos primeros años o hasta observar una estabilidad clínica, luego de lo cual se deben mantener controles anuales como mínimo.

BIBLIOGRAFÍA

1. Emile JF, Abla O, Fraitag S, Horne A, Haroche J, Donadieu J, et al. Revised classification of histiocytoses and neoplasms of the macrophage-dendritic cell lineages. *Blood* 2016; 127: 2672-81.
2. McClain KL, Natkunam Y, Swerdlow SH. Atypical cellular disorders. *Hematology Am Soc Hematol Educ Program* 2004; 283-96.

3. Rosai J, Dorfman RF. Sinus histiocytosis with massive lymphadenopathy. A newly recognized benign clinicopathological entity. *Arch Pathol* 1969; 87: 63-70.
4. Rosai J, Dorfman RF. Sinus histiocytosis with massive lymphadenopathy: a pseudolymphomatous benign disorder. Analysis of 34 cases. *Cancer* 1972; 30: 1174-88.
5. Vaiselbuh SR, Bryceson YT, Allen CE, Whitlock JA, Abla O. Updates on histiocytic disorders. *Pediatr Blood Cancer* 2014; 61: 1329-35.
6. Ahsan SF, Madgy DN, Poulik J. Otolaryngologic manifestations of Rosai-Dorfman Disease. *Int J Pediatr Otorhinolaryngol* 2001; 59: 221-7.
7. Rastogi V, Sharma R, Misra SR, Yadav L, Sharma V. Emperipolesis - a review. *J Clin Diagn Res* 2014; 8: 1-2.
8. Ilie M, Guevara N, Castillo L, Hofman P. Polypoid intranasal mass caused by Rosai-Dorfman disease: a diagnostic pitfall. *J Laryngol Otol* 2010; 124: 345-8.
9. Pitamber H V, Grayson W. Five cases of cutaneous Rosai-Dorfman disease. *Clin Exp Dermatol* 2003; 28: 17-21.
10. Ng SB, Tan LH, Tan PH. Rosai-Dorfman disease of the breast: a mimic of breast malignancy. *Pathology* 2000; 32: 10-5.
11. Dalia S, Sagatys E, Sokol L, Kubal T. Rosai-Dorfman disease: tumor biology, clinical features, pathology, and treatment. *Cancer Control* 2014; 21: 322-7.
12. La Barge D V, Salzman KL, Harnsberger HR, Ginsberg LE, Hamilton BE, Wiggins RH, et al. Sinus histiocytosis with massive lymphadenopathy (Rosai-Dorfman disease): imaging manifestations in the head and neck. *AJR Am J Roentgenol* 2008; 191: 299-306.
13. Aragon-Ching JB, Akin EA. Positron emission tomography findings in clinical mimics of lymphoma. *Ann N Y Acad Sci* 2011; 1228: 19-28.
14. Goodnight JW, Wang MB, Sercarz JA, Fu YS. Extranodal Rosai-Dorfman disease of the head and neck. *Laryngoscope* 1996; 106: 253-6.
15. Douleh DG, Carlson ML, Rinker EB, Haynes DS. Rosai-Dorfman Disease Involving the Ear and Lateral Skull Base. *Otol Neurotol* 2016; 37: e189-91.
16. Albertz N, Godoy JM, Cabezas L, Contreras L. Causa poco común de obstrucción nasosinusal recurrente: Enfermedad de Rosai Dorfman. *Rev Otorrinolaringol Cir Cabeza Cuello* 2011; 71: 155-60.
17. Testar A y Vallejos H. Histiositosis sinusal con linfadenopatia masiva. En: *Reunión Sociedad Chilena de Otorrinolaringología, Valparaíso,* 1990.
18. Maeda YI, Ichimura K. Rosai-Dorfman disease revealed in the upper airway: a case report and review of the literature. *Auris Nasus Larynx* 2004; 31: 279-82.
19. Cossor F, Al-Khater A-HM, Doll DC. Laryngeal obstruction and hoarseness associated with Rosai-Dorfman disease. *J Clin Oncol* 2006; 24: 1953-5.
20. Ensari S, Selçuk A, Dere H, Perez N, Dizbay-Sak S. Rosai-Dorfman disease presenting as laryngeal masses. *Kulak Burun Boggaz Ihtis Derg* 2008; 18: 110-4.
21. Shrirao N, Sethi A, Mukherjee B. Management Strategies in Rosai-Dorfman Disease: To Do or Not To Do. *J Pediatr Hematol Oncol* 2016; 38: e248-50.
22. Toguri D, Louie A V., Rizkalla K, Franklin J, Rodrigues G, Venkatesan V. Radiotherapy for steroid-resistant laryngeal Rosai-Dorfman disease. *Curr Oncol* 2011; 18: 158-62.
23. Ünal ÖF, Koçan EG, Sungur A, Kaya S. Rosai-Dorfman disease with multi-organ involvement in head and neck region. *Int J Pediatr Otorhinolaryngol* 2004; 68: 581-4.
24. Courteney-Harris RG, Goddard MJ. Sinus histiocytosis with massive lymphadenopathy (Rosai-Dorfman disease): a rare case of subglottic narrowing. *J Laryngol Otol* 1992; 106: 61-2.
25. Chang L-Y, Kuo T, Chan H-L. Extranodal Rosai-Dorfman disease with cutaneous, ophthalmic and laryngeal involvement: report of a case treated with isotretinoin. *Int J Dermatol* 2002; 41: 888-91.

Dirección: Rodrigo Cabezón A.
Clínica las Condes, Santiago, Chile
E mail: rcabezon@clc.cl